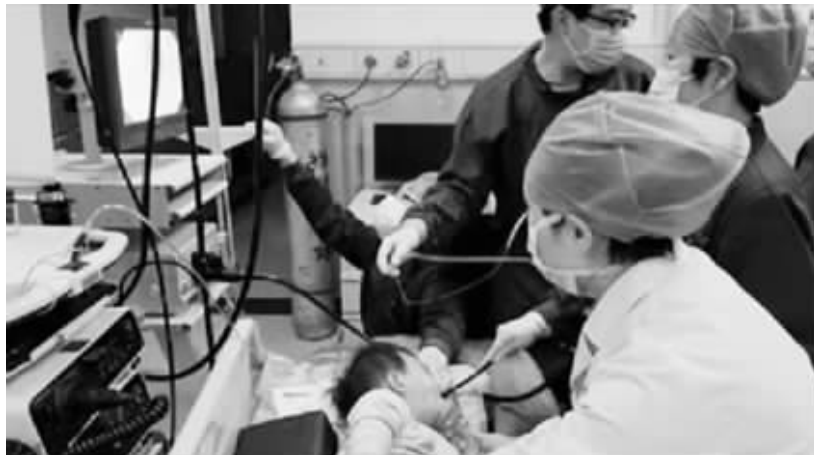


惊心! 2岁童吞近2厘米长螺丝钉

幼儿吞食异物时有发生 专家提醒:家中危险品务必要收好



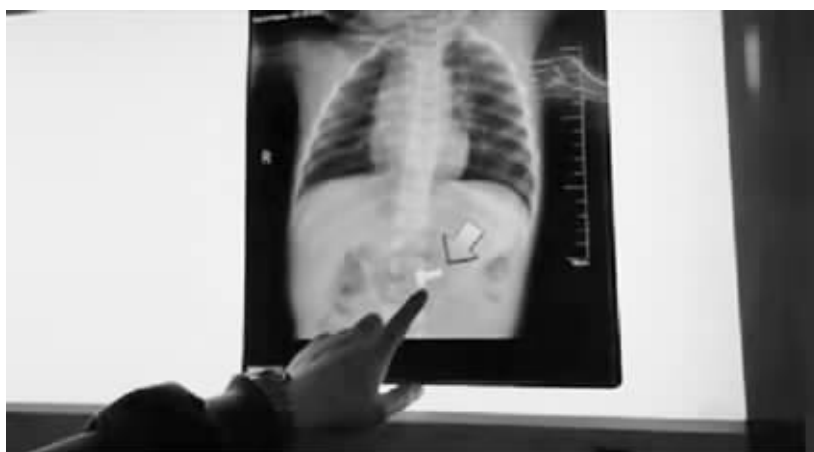近日, 井陘县一名2岁女童吞下放在桌子上的近2厘米长螺丝钉, 幸亏家长送医及时, 将螺丝钉取了出来, 没造成严重后果。记者调查发现, 幼儿误吞异物的情况并不少见, 有的造成了死亡、终生残疾等严重后果, 给家庭带来沉重打击。医生提醒: 婴幼儿好动, 辨别能力差, 请一定把家中的危险品收好!



■医生为女童进行异物取出。



■取出的螺丝钉长近2厘米。



■女童体内的螺丝钉。

孩子好奇心强 请把家中危险品收好

省儿童医院重症医学一科主任徐梅先说起幼儿误吞异物带来的危险一脸严肃。

据徐梅先介绍, 婴幼儿处于好动的年龄, 但辨别能力差, 不能分辨哪些是食物, 哪些是危险品。如今二孩甚至三孩家庭越来越多, 而照顾孩子时, 家长因忙乱很可能会忽视一些生活中的细节, 比如没把家中物品收好, 如果看管疏忽, 年幼的孩子很可能因为好奇, 把一些小物件放进嘴里, 发生误服。“儿童的好奇心和求知欲望强烈, 且自控能力差, 常常会误食或误用有毒有害物质, 进而发生危险。”徐梅先说。

石家庄市人民医院儿科主任胡明介绍, 市人民医院也曾接诊过许多幼儿误食危险品的病例。此种情况还是要以预防为主。一旦发生儿童误食危险品等情况, 一定要及时就医。同时将误食的产品以及产品包装一起送至医院, 方便医生根据误食产品的性状及时进行针对性治疗。

井陘县医院内镜中心主任樊建平表示, 孩子可能误吞的异物较多, 常见的有硬币、笔帽、纽扣、弹珠、发卡等, 还有让人意想不到的别针、磁铁、螺丝钉等。如发现孩子误吞异物, 切忌试图通过吞服饭团、馒头、韭菜等食物, 将异物强行推下, 以免加重损伤, 增加手术困难, 应立即就医。

记者从省儿童医院获悉, 该院重症医学科每年收治的意外伤害患儿多达五六十例。包括误服药物、农药中毒、煤气中毒、溺水、电击伤、气管异物等。另外医院也经常收到大孩子喂食小孩子导致意外发生的病例, 比如: 4岁的老大给8个月的弟弟喂瓜子, 导致气管异物、窒息; 3岁的宝宝给4个月的妹妹喂润滑油(缝纫机油), 导致吸入性类脂质肺炎等等。这些病例有的经抢救无效死亡, 有的导致终生残疾, 给家庭造成沉重的打击。

专家直言: 婴幼儿好动, 辨别能力差, 请一定把家中的危险品收好!

提醒家长“六个不要”需牢记

这么多触目惊心的案例, 会给您起到警示作用吗? 家中有幼儿的家庭, 家长最好回家好好检查一下, 看看自家有没有危险品没有收好。相关专家提醒广大家长, 以下“六个不要”要牢记:

1. 不要把药物、农药、锐器等危险品放在孩子能够拿得到的地方;
2. 不要给咀嚼功能不健全的孩子吃固体食物或者坚果等;
3. 不要在孩子哭闹时喂食, 更不要在追逐玩耍时给孩子喂食;
4. 不要让孩子玩电池、磁力珠等, 防止误食;
5. 不要让孩子接触锐器, 不拿棍棒等物品打闹追逐;
6. 不要使用剧毒农药, 比如百草枯、磷化铝等, 更不要把农药等危险品装到饮料瓶中。

安全无小事, 需防范于未然。给孩子创造一个安全的环境, 需要家长们增强安全意识, 才能让孩子轻松地愉快地度过好奇、懵懂的童年时光。生活中, 您是否经历过类似的揪心事? 又是怎么应对的? 欢迎您拨打本报24小时新闻热线96399, 将发生在身边的类似情况告诉我们, 我们更希望您能把好的建议告诉大家, 让更多家庭规避危险。

□文/本报首席记者 南开宇
图/视频 井陘县医院



■扫码看视频

2岁女童吞下螺丝钉紧急送医

11月13日, 井陘县医院内镜中心、麻醉科、儿一科相互配合, 成功为一名2岁的患儿取出误吞的螺丝钉。“真的太感谢医生了, 是他们救了我女儿的命, 要不是医院开通绿色通道, 及时取出螺丝钉, 孩子出现穿孔就危险了!”孩子的父亲激动地说。

据孩子父亲介绍, 11月13日上午, 2岁的女儿趁家长不注意, 抓起桌子上的螺丝钉就往嘴里塞。等到家长反应过来, 那颗螺丝钉已经被孩子吞下。吞下螺丝钉后, 孩子哭闹不止, 这可吓坏了全家人。一家人迅速带着孩子来到井陘县医院寻求治疗。

医院得知孩子吞下螺丝钉后, 立即为其开通绿色通道, 第一时间完成急诊X光检查, 并及时送孩子到内镜中心。检查显示, 金属异物位于平腰4椎体处, 未发现明显穿孔征象。

金属物在体内停留的时间越长, 患儿就越危险, 容易引发消化道梗阻, 穿孔及出血, 甚至可能危及生命。井陘县医院内镜中心樊建平主任带领团队当机立断, 立即联系儿一科及麻醉科进行多学科会诊, 决定为女童实施无痛胃镜异物取出术。麻醉成功后, 行胃镜检查, 发现患儿胃腔内存在宿食, 反复冲洗吸引后, 终于暴露出金属异物位置。通过使用圈套器套牢异物, 拉入透明塑料套帽内, 最终将螺丝钉顺利取出。

取出的螺丝钉长度近2厘米, 很粗。医生将取出的螺丝钉拿给孩子家人看, 一家人后怕之余, 不断向医生表示感谢。

幼儿吞食异物时有发生

记者调查发现, 这样的事例在我们身边并不少。

以井陘县医院为例, 今年9月1日,

他们就曾接诊过一名1岁幼儿误食一枚5角硬币的病例。幼儿吞下硬币后, 频繁恶心呕吐、哭闹不止, X光片显示, 硬币位于食管入口处, 医院立即为孩子进行了异物取出术。当时, 麻醉科果断给予患儿局部麻醉, 内镜中心及耳鼻喉科通力协作, 最后通过胃镜将硬币顺利取出, 令患儿转危为安。

去年, 本报也曾对幼儿吞食异物的事例进行过报道。

在本报去年报道的《幼儿误喝高锰酸钾 警车开道紧急送医》一文中, 一岁两个月的男孩趁妈妈在厨房做饭, 自己踩着小板凳把鱼缸上的高锰酸钾拿了下来。孩子以为这是好吃的, 就倒进了自己的嘴里。直到爸爸妈妈看到儿子嘴唇发紫, 才赶紧带孩子到市人民医院就医。经过急诊洗胃处理, 孩子无大碍, 观察无异常后顺利出院。

11个月大女婴吞耳坠事例也让人后怕不已。当时家长抱着孩子来到医院, 孩子哭闹不停、家长手足无措。经询问妈妈得知, 母亲发现孩子嘴里含着她的耳坠, 急忙喊叫着跑过去, 结果孩子受到惊吓, 把耳坠咽了下去。耳坠是金属的, 呈三角形, 有棱角。X光片显示, 耳坠还在孩子胃部。如不能及时取出, 随时可能造成孩子胃肠道穿孔、出血, 严重的可能危及孩子生命。后经巨鹿县医院医生努力, 耳坠被顺利取出。经测量, 三角形耳坠最大边长达2厘米多。

当时, 巨鹿县医院院长助理、消化内科主任吕立涛表示, 经他手处理的此类事件不少, 从患儿胃里取出过别针、枣核、钉子、骨头等异物。他提醒家长: 不要让孩子把东西含在嘴里玩耍; 发现孩子嘴里有东西时, 不要大喊大叫, 以免孩子因受到惊吓把东西吞下去; 一旦发生吞咽异物的情况, 务必在最短的时间内送医。